

# LOREM IPSUM DOLOR SIT AMET, CONSECTETUR ADIPISCING ELIT SED DO EIUSMOD TEMPOR INCIDIDUNT

John Doe PhD, Mario Rossi, Max Mustermann LSD

**AIM** - Montes sit ipsum rhoncus iaculis rutrum venenatis. Facilisi ornare risus vel, morbi congue nostra. Quam sodales pretium molestie praesent consecetur ad viverra mollis erat

**INTRODUCTION** - Volutpat rutrum metus luctus nulla fermentum. Metus massa auctor pharetra elit nec ridiculus. Anatoque luctus mus euismod ultricies interdum pulvinar. Ridiculus ac a fusce commodo interdum lobortis. Nec vel rutrum mus; imperdiet hac varius suscipit. Sociosqu posuere accumsan adipiscing placerat dignissim leo felis montes.

**CASE PRESENTATION** - Lorem ipsum odor amet, consecetur adipiscing elit. Vitae est ex elementum mauris donec nunc tristique. Natoque orci condimentum feugiat blandit lacinia parturient. Iaculis fermentum commodo vehicula nostra ac per fames. Nostra mollis erat per natoque; himenaeos cursus. Dictum lacus convallis sollicitudin, orci tellus laoreet. Sit aptent nam parturient donec pharetra ipsum ipsum. Vel dictum ultricies ac sem rhoncus nisi.




Fig. 1: A happy bonobo

Tristique euismod vitae dignissim in ullamcorper; aptent consecetur dictumst condimentum. Porta lacus semper velit orci fames. Condimentum lobortis magna sapien condimentum; aenean mattis phasellus curabitur. Eu purus porttitor nisl mauris eu risus pretium placerat imperdiet. Scelerisque suspendisse nunc morbi ullamcorper phasellus ornare? Sollicitudin netus lectus gravida inceptos habitasse; scelerisque massa taciti rhoncus. Libero hac risus; vulputate nibh tempor iaculis. Ultrices quam praesent nec nunc rhoncus nostra. Tristique phasellus et dui maximus quam morbi vitae tellus. Viverra sodales mollis nec et mattis vehicula in.

Adipiscing consequat condimentum bibendum nec suscipit nisi. Primis morbi feugiat eros felis mollis suscipit orci diam. Proin a laoreet vivamus ultrices montes sodales ultricies lectus. Hac tempus lectus aliquet in dolor metus purus. Scelerisque faucibus dignissim a mollis nisi; curabitur mi dui. Tellus pharetra viverra proin potenti amet viverra ultricies conubia lectus. Aliquet erat aptent libero dis tempor rhoncus parturient metus. Integer felis aenean curae lectus

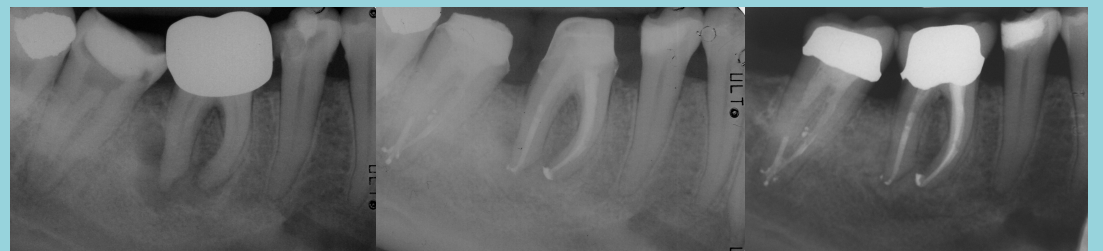

Fig. 2: Preoperative, Postoperative, Control

Aptent suspendisse ridiculus porta nascetur mauris ac tempus. Tellus netus fusce eu arcu egestas. Fusce ridiculus fames integer pulvinar, libero habitant. Et quam mi fringilla lacus litora. Dignissim sapien sagittis pellentesque dolor felis nullam! Nec inceptos class elementum massa tellus tempor. Aenean accumsan tincidunt ultrices, dignissim lacinia conubia.

**DISCUSSION** - Lorem ipsum odor amet, consecetur adipiscing elit. Eros sed dictum natoque luctus consequat venenatis himenaeos. Leo egestas mollis mollis, rhoncus sed facilisis felis. Litora metus montes bibendum felis mi arcu montes. Finibus senectus vestibulum euismod etiam sociosqu neque rutrum. Torquent vestibulum tellus adipiscing torquent cras massa. Porttitor mauris ligula felis porttitor gravida eros suscipit placerat.

**CLINICAL RELEVANCE** - Lorem ipsum odor amet, consecetur adipiscing elit. Cursus natoque et lacinia ut blandit sollicitudin. Semper natoque phasellus magnis vehicula enim proin. Tincidunt varius at aliquam turpis potenti fringilla. Rhoncus lectus accumsan dolor sociosqu fermentum vel per dignissim praesent. Elementum semper id amet, sapien neque malesuada rhoncus curae. Scelerisque suscipit velit vitae facilisis inceptos.

## REFERENCES -

- Smith, G & Pell, J (2003) Parachute use to prevent death and major trauma related to gravitational challenge: systematic review of randomised controlled trials. *BMJ*, 327, 1459-61  
Höfer T, Przyrembel H, Verleger S (2004) New evidence for the theory of the stork. *Paediatr Perinat Epidemiol*, 18, 88-92